193

Aus dem Pathologischen Institut der Martin-Luther-Universität
Halle-Wittenberg
Direktor: Professor Dr. J. Wätjen

Zur Frage der Gewächsmetastasen in andere Gewächse

Inaugural-Dissertation
zur
Erlangung des Grades eines Doktors der Medizin
der
Hohen Medizinischen Fakultät
der Martin-Luther-Universität Halle-Wittenberg

vorgelegt von
Hans-Werner Voigt
aus Dessau (Anhalt).

Halle (Saale)
1938

LANE MEDICAL LIBRARY
SAN FRANCISCO

Carl Nieft, Buchdruckerei und Verlag, Bleicherode am Harz

1. Berichterstatter: Prof. Dr. Wätjen.

2. Berichterstatter: Prof. Dr. Grund.

Tag der mündlichen Prüfung: 24. Juni 1938.

Gedruckt mit Genehmigung der Fakultät.

Nach den Mitteilungen einer ganzen Reihe von Autoren kommt es ziemlich häufig vor, daß sich im Bereiche eines Organes oder an entfernten Körperstellen verschiedenartige Gewächse gleichzeitig finden. Selten dagegen wurde in einem derartigen Fall beobachtet, daß ein Gewächs in ein anderes metastasierte. Im Schrifttum findet man im allgemeinen nur Berichte von einzelnen Fällen. Eine Ausnahme hiervon macht Schmorl, der eine verhältnismäßig große Anzahl derartiger Ereignisse zu beobachten Gelegenheit hatte. In einigen im Laufe der Zeit erschienenen Arbeiten, so z. B. in der von Glaser (1909) und Walter (1928), wurde nun der Versuch unternommen, im Anschluß an den Bericht einer eigenen Beobachtung eines Falles auch die analogen Fälle der Literatur zusammenzustellen. Diese Zusammenstellungen waren aber, und zwar wohlgemerkt auch zu der Zeit, in der diese Veröffentlichungen erschienen, höchst unvollständig. Dies trifft besonders bei Glaser zu, der nur zwei Fälle aus der Literatur erwähnt und für die einzigen bis dahin (1909) bekannten erklärt. Man versteht dies um so weniger, als er einen von ihm aus dem Schrifttum angeführten Fall einer Quelle entnimmt, die nicht weniger als sieben weitere derartige Mitteilungen enthielt. Ganz abgesehen davon waren auch zu dieser Zeit noch andere Fälle bekannt. Auch Walter, der 1928 vier in der Literatur mitgeteilte Fälle angibt, ist von der Wirklichkeit rund zwanzig tatsächlich bekannter weit entfernt. Es dürfte sich daher mit Rücksicht auf das Interesse, das den Gewächsmetastasen in Gewächse immer entgegengebracht wurde, eine möglichst umfassende Zusammenstellung dieser eigenartigen und seltenen Vorkommnisse um so mehr lohnen, als sie eine Bereicherung um einen in klinischer und pathologisch-anatomischer Hinsicht bemerkenswerten Fall erfahren soll, der im hiesigen Pathologischen Institut zur Beobachtung kam und dessen Beschreibung mit Hauptaufgabe vorliegender Ausführungen ist.

Im folgenden gebe ich zunächst eine kurz gefaßte Übersicht über die Fälle von Metastasierung eines Gewächses in ein anderes, die ich der mir zugängigen Literatur entnehmen konnte:

Die erste hierher gehörige Veröffentlichung aus dem Jahre 1892 stammt von Schaper:

Bei der Sektion einer 64 Jahre alten Frau, bei der klinisch eine Dämpfung über der linken Thoraxseite festgestellt worden war und die unter den Zeichen einer Herzlähmung ad exitum kam, wurde ein vom linken Hauptbronchus ausgehendes und sich auf die Bronchialäste des linken Lungenunterlappens ausdehnendes Bronchialcarcinom gefunden. Dieses war in die Wandung der großen Pulmonalarterien eingewachsen. Die Wandung der Pulmonalvenen hatte es bis in die Lumina durchwachsen. Ferner war ein

Einbruch in den Herzbeutel und in den linken Vorhof im Bereiche des Herzohres erfolgt. Mikroskopisch handelte es sich um ein Zylinderzellencarcinom von vorwiegend alveolärem Bau. In der vorderen Wand des Corpus uteri nun fand sich ein kugeliger Tumor von ziemlich derber Konsistenz und leicht höckriger Oberfläche, dessen größter Durchmesser 7 cm betrug. In seinem Bereiche zeigte ein etwa walnußgroßer, gegen die Umgebung unscharf abgegrenzter Bezirk insofern ein anderes Verhalten, als er von ausgesprochen weicher Konsistenz war. Von seiner Schnittfläche ließ sich eine milchige Flüssigkeit abdrücken, in der sich unter dem Mikroskop zahlreiche, größtenteils zylindrische Epithelzellen nachweisen ließen. Histologisch erwies sich der derbe Teil des Uterustumors als typisches Myom mit spärlicher Bindegewebsbeimischung, während an den weichen Knoten deutlich zwei Anteile zu unterscheiden waren, nämlich einmal typisches Myomgewebe und ferner epitheliale Zellhaufen von der gleichen Art wie die des Lungengewächses und auch hier in alveolärer Anordnung, wobei die Alveolenwände von glatten Muskelfasern gebildet wurden.

Nach diesem Befunde konnte es keinem Zweifel unterliegen, daß eine Metastase eines Bronchialkrebses in ein Uterusmyom vorlag. Weitere Metastasen wurden nicht gefunden.

Lubarsch fand in einem großen Fibromyom des linken Ovars mehrere Metastasen eines papillären Cystocarcinoms des rechten Ovars.

Borrmann berichtete 1904 auf einer Tagung der deutschen pathologischen Gesellschaft in Breslau über folgenden, von ihm untersuchten Fall:

Bei einer 31 Jahre alten Frau wurde die Amputation der Portio vorgenommen, nachdem nach dem histologischen Befund einer Probeexcision das Vorliegen eines Plattenepithelkrebses mit starker Verhornung festgestellt worden war. Wenig später starb die Patientin. Bei der Sektion wurde ein Tumor des rechten Ovars gefunden, der zunächst als Cystocarcinom mit Metastasen in Lungen, Leber, Schilddrüse, Netz, Peritoneum, Lymphknoten und rechtem Oberschenkelhals angesehen wurde. Der Uterusstumpf war ohne Rezidiv. Es wurde nun erwogen, ob ein primärer Krebs sowohl der Portio als auch des Ovars vorlag oder ob vielleicht nur der Portiokrebs primär war. Die letztere Annahme wurde dadurch bestärkt, daß der Ovarialtumor in seiner rechten Hälfte solide war, während die linke aus mehreren großen, mit zähem weißgrünlichen Inhalt gefüllten Cysten bestand, die an ihrer Innenseite zahlreiche papilläre Exkreszenzen erkennen ließen. Die histologische Untersuchung ergab folgendes: Der solide Anteil des Tumors bestand aus typischem Kystomgewebe, zwischen dessen Drüsenlumina Plattenepithelkrebsmassen mit ausgedehnter Verhornung vom gleichen Charakter lagen, wie man sie bei dem Portiotumor gesehen hatte. Auch die Innenwand der Cysten war von meist mehrschichtigem, vielfach verhornenden Plattenepithel überzogen. An Serienschnitten ließ sich nachweisen, daß diese Plattenepithelbezirke meist klein und voneinander getrennt waren. Es mußten also von dem soliden Teil des Tumors Krebszellen nach Loslösung in die Cystenflüssigkeit gelangt sein, um sich dann an der Cystenwand festzusetzen.

Es ergab sich also einwandfrei, daß der Plattenepithelkrebs der Portio außer vielen Blut- und Lymphwegmetastasen auch eine solche in ein Ovarialkystom gesetzt hatte.

Auf der gleichen Tagung teilte Schmorl mit, daß er in drei Fällen von Krebs, nämlich

a) bei einem Mammakrebs,
b) bei einem Magenkrebs,
c) bei einem Portiokrebs

Metastasen in jeweils gleichzeitig vorhandenen subserösen und interstitiellen Uterusmyomen gefunden hatte. Ferner berichtete er über einen merkwürdigen Fall, bei dem sogar drei Gewächse verschiedenartiger Struktur im Bereiche des Genitaltraktus gleichzeitig bestanden, nämlich ein kleinzelliges Rundzellensarkom des linken Ovars, ein Adenocarcinom des Corpus uteri und ein verhornender Plattenepithelkrebs der Portio. In dem kindskopfgroßen Sarkom des Ovars fanden sich typisch adenocarcinomatöse Abschnitte neben solchen, die deutlich die Struktur eines verhornenden Plattenepithelkrebses aufwiesen, also hier eine Metastasierung von beiden Carcinomen her statt hatte. Weiterhin hatte Schmorl Metastasen eines Carcinoma simplex der Mamma in ein Uterusmyom und eines gemischtzelligen Sarkoms in einen halbhühnereigroßen Polypen der Magenschleimhaut beobachtet.

Ebenfalls auf dieser Tagung gab Davidsohn einen Bericht über einen Fall von Magenkrebs, bei dem er neben zahlreichen Metastasen auf dem Peritoneum auch eine solche im Zentrum eines submukösen Uterusmyoms fand.

Bender und Lardennois beobachteten in einem Falle von Mammakrebs eine Metastase in einem von mehreren, den Uterus durchsetzenden Myomknoten neben zahlreichen anderen in Lungen, Leber, Pankreas, Sternum und Rippen.

Gläser fand gleichfalls bei einem Mammacarcinom eine Metastase in einem zum Teil verkalkten Uterusmyom.

Im Jahre 1906 demonstrierte Schmorl in einer Sitzung der Gynäkologischen Gesellschaft zu Dresden

a) einen etwa kindskopfgroßen Uterus einer 62 Jahre alten Virgo, in dem sich mehrere submuköse, interstitielle und subseröse Myome, ein von der Corpusschleimhaut ausgehendes, an der Hinterwand lokalisiertes Adenocarcinom sowie ein taubeneigroßes Rundzellensarkom fanden. Das Carcinom hatte in einen interstitiellen Myomknoten metastasiert. Da die Krebsmassen im Zentrum saßen, war ein Einwachsen per continuitatem ausgeschlossen;

b) einen Uterus mit einem kleinapfelgroßen Myofibrom, in das ein Melanosarkom multiple Metastasen gesetzt hatte;

c) ein Uterusmyom, in das ein Magenkrebs metastasiert hatte.

Hallauer berichtete 1908 auf einer Sitzung der Gesellschaft für Geburtshilfe und Gynäkologie über folgenden Fall:

Bei einer 50 Jahre alten Virgo hatten sich im Verlaufe von fünf Jahren Geschwülste in beiden Brüsten und gleichzeitig in der Gebärmutter entwickelt. Klinische Diagnose: Carcinom beider Mammae und Uterus myomatosus. Es wurde zunächst eine vaginale Totalexstirpation und einige Zeit später eine Amputatio beider Mammae vorgenommen. Beide Brustdrüsen zeigten sich mikroskopisch von einem Scirrhus durchsetzt. Der Uterus enthielt drei Myome, sonst waren die Genitalorgane makroskopisch ohne Veränderung. Mikroskopisch dagegen erwiesen sie sich mehr oder weniger von Krebs durchsetzt. Auch in einem Myom fand sich eine dasselbe in Form zierlicher Zellreihen völlig durchziehende Metastase.

Einen Fall von Metastase eines Prostatagewächses in ein Nebennierenadenom veröffentlichte Roeder 1908:

Bei der Sektion eines 56jährigen Mannes, der wegen eines Prostatatumors in klinische Behandlung kam und der kurze Zeit darauf im diabetischen Coma starb, wurde eine fast nierengroße linke Nebenniere ge-

funden, deren Schnittfläche zwei scharf abgesetzte, intensiv gelb gefärbte Knoten von Wal- bzw. Haselnußgröße und daneben mehrere kleinere erkennen ließ. Zwischen diesen Knoten lagen grau- und gelbrötliche Geschwulstmassen. Histologisch erwiesen sich die Knoten als typisches Adenomgewebe, das an mehreren Stellen durch Nester dunkel gefärbter Epithelien auseinander gedrängt wurde, die in Aussehen und Anordnung in jeder Weise an die Struktur des Prostatagewächses, es handelte sich dabei um ein Adenocarcinom, erinnerte. Weitere Metastasen waren, auch im Skelettsystem, nicht vorhanden.

Glaser fand bei der Sektion einer 56 Jahre alten Frau mit rechtsseitigem Mammacarcinom, das in die Axillardrüsen, Intercostalmuskulatur, Rippen und Leber metastasiert hatte, einen faustgroßen, derben Tumor, der im subcutanen Fettgewebe unmittelbar unter dem rechten Leistenbande lag. Dieser erwies sich mikroskopisch als kernarmes, überall hyalin umgewandeltes Fibrom. An mehreren Stellen innerhalb des hyalinen Gewebes zeigten sich Epithelnester, die das gleiche Aussehen boten wie die Zellkomplexe des Mammacarcinoms und seiner Metastasen.

Singer beschrieb folgenden sehr interessanten Fall:

Bei einer 41-jährigen Frau wurde der in einen anderthalbmannskopfgroßen Tumor verwandelte Uterus exstirpiert. Drei Jahre zuvor war ein Mammagewächs operativ entfernt worden, das 16 Jahre hindurch, ohne Beschwerden zu verursachen, bestanden hatte. Der Uterustumor hatte stellenweise das Aussehen derben Myomgewebes, jedoch fanden sich fast überall kirschkern- bis walnußgroße, teils mit seröser, gelblicher Flüssigkeit, teils mit flüssigem Blut und dunklen Gerinnseln gefüllte Hohlräume. Zunächst wurde die Diagnose gestellt: Stellenweise und zwar besonders am Rande großer Blutungsherde sarkomatös entartetes Myofibroma uteri. Bei der neun Monate post operationem vorgenommenen Sektion wurden in der Leber, die eine Größenzunahme um mehr als das Dreifache zeigte, zahlreiche bis pflaumengroße, hämorrhagische Flüssigkeit enthaltende Cysten gefunden, ebenso in den Lungen, im Epikard, in der Pleura, im Peritoneum parietale, in den Nieren und Nebennieren, im Gehirn und im Skelett. Histologisch erwiesen sich diese Hohlräume, und zwar in besonders starkem Maße in der Leber, von Endothelien ausgekleidet, die durch Form, Färbbarkeit und Vorhandensein vielkerniger Zellen als bösartig imponierten. Das gleiche Bild, wenn auch nicht ganz so ausgeprägt, zeigten die Präparate des entfernten Mammatumors, die man zufällig noch zur Untersuchung bekam. Es hatte sich also um eine Metastase eines Hämangioendothelioms der Leber in ein Fibromyom des Uterus gehandelt.

Von Ulesco-Stroganowa erschien 1925 folgende hierher gehörende Veröffentlichung:

Bei einer Frau wurde die Totalexstirpation des Uterus nebst beiderseitigen papillären Eierstockcysten vorgenommen. Das Corpus uteri war stellenweise bis zur Serosa von einem Neoplasma durchwachsen, das sich histologisch als ein Endotheliom erwies. Bei der mikroskopischen Untersuchung mehrerer festerer Gewebsstückchen aus einem der Ovarialkystome ließen sich Partien feststellen, die dem Uterusgewächs analog waren.

Der letzte einschlägige Bericht erschien 1928 von Walter:

Bei der Sektion einer 65-jährigen Frau wurde das Collum uteri in höckrige, exulcerierte Geschwulstmassen verwandelt gefunden, die unter Kompression von Harnblase und Rectum in das Beckenbindegewebe eingewuchert waren. Auf dem Schnitt zeigten diese Massen Knotenstruktur und

weiße Farbe. Die Leber enthielt zahlreiche Knoten gleichen Charakters. Histologisch handelte es sich bei diesem Uterusgewächs um ein Carcinoma solidum von alveolärem Bau. Die in den Zentren der Alveolen gelegenen Krebszellen zeigten degenerative Erscheinungen. Dasselbe war bei den Lebermetastasen festzustellen. Die linke Niere war stark vergrößert und von höckriger Oberfläche. Die Schnittfläche ließ erkennen, daß die oberen zwei Drittel von einem knotigen, gegen das Nierengewebe scharf abgegrenzten Gewächs eingenommen wurden. Diese Knoten waren von gelber Farbe, weicher Konsistenz und von Hämorrhagien durchsetzt. Die histologische Untersuchung führte zur Diagnose: hypernephroides Gewächs der Niere. In einigen Abschnitten entdeckte man Anhäufungen von Zellen von gleicher Art wie die des Uteruskrebses und seiner Metastasen. Auch hier zeigten sich in den Anhäufungszentren Degenerationserscheinungen. Auch innerhalb vieler kleiner Arterien lagerten Krebszellen, die stellenweise die Gefäßwandungen durchbrochen hatten und in die Umgebung einwucherten.

Soweit die Mitteilungen, die mir aus der Literatur zugänglich waren. Ich gehe nun dazu über, einen weiteren derartigen Fall, der wie schon eingangs erwähnt, im hiesigen Pathologischen Institut zur Beobachtung kam, zu behandeln:

Der 48 Jahre alte Fleischer Paul B. gelangte am 8. VIII. 1936 zur Aufnahme in das St. Elisabeth-Krankenhaus zu Halle a. S.

Wichtigste Daten aus der Vorgeschichte: Die Familienanamnese bot außer der Tatsache, daß die Mutter an Magenkrebs gestorben war, nichts Besonderes. Er selbst war nie krank gewesen. Seit einem halben Jahr Müdigkeitsgefühl und Appetitsverlust. Keine Nachtschweiße. Ende April 1936 trat starker Husten und einmal blutiger Auswurf auf. Eine vom behandelnden Arzt beantragte Heilstättenbehandlung wurde abgelehnt, da weder Röntgenaufnahme noch mehrmalige Sputumuntersuchungen einen Anhalt für eine Lungentuberkulose ergaben. Nach vorübergehender Besserung traten acht Wochen vor der Aufnahme starke Schmerzen in der Kreuz- und Nierengegend auf, derentwegen er schließlich in das Krankenhaus eingeliefert wurde. Der Aufnahmebefund ergab bei dem mittelgroßen, gut genährten Patienten außer einem rechts mehr als links verkürzten Perkussionsschall über beiden Lungenhili und etwas abgeschwächtem Atemgeräusch daselbst keine objektiven krankhaften Veränderungen, insbesondere keine Dyspnoe und keine Cyanose. Die Nierengegend war beiderseits etwas druckempfindlich. Ferner wurde ein ganz umschriebener Klopfschmerz im Bereiche des zweiten und vierten Lendenwirbels angegeben. Wenig ungefärbter Auswurf. Durch Röntgenbild wurde ein linksseitiger Nierentumor festgestellt, der am 14. VIII. 36 operativ entfernt wurde. Der etwa doppeltmannsfaustgroße Tumor ließ sich bei der Operation allseitig gut abgrenzen und ohne Schwierigkeiten exstirpieren.

Das auf diese Weise gewonnene Präparat wurde dem hiesigen Pathologischen Institut zur näheren Untersuchung eingeschickt.

Makroskopisch war folgender Befund zu erheben: Der obere Nierenpol wurde bis in die Gegend des Nierenbeckens von einem etwa doppeltmannsfaustgroßen Tumor eingenommen, der ziemlich weiche Konsistenz aufwies. Auf der Schnittfläche ließen sich zahlreiche linsen- bis doppeltlinsengroße weißliche, speckflockenartige Einsprengungen erkennen, zwischen denen rötlich gefärbte Gewebs-

partien lagen, so daß eine gleichmäßige Rot-Weiß-Sprenkelung zustande kam. Dieses äußerst bunte Bild erinnerte sehr an ein hypernephroides Gewächs, wenngleich ihm die den meisten hypernephroiden Gewächsen eigene schwefelgelbe Farbkomponente völlig fehlte. Dem Nierenparenchym gegenüber war der Tumor durch eine derbe fibröse Kapsel scharf abgegrenzt. Ein Einbruch in den Ureter war nicht festzustellen. Die Nierenvene war am Präparat nicht auffindbar.

Wegen des sehr eigenartigen histologischen Befundes wurde ich von Herrn Professor Dr. Wätjen mit der näheren Untersuchung des Gewächses beauftragt, indem er mir das Präparat liebenswürdigerweise zur Verfügung stellte. Die an Stufenschnitten vorgenommene histologische Untersuchung mehrerer dem Gewächs und den angrenzenden Nierenpartien entnommener Gewebsstückchen ergab folgendes: Es lag ein typisches Nierenadenom vor, das sich offensichtlich aus Harnkanälchenepithel entwickelt hatte und einen sehr gleichmäßigen, überwiegend tubulären Aufbau zeigte. Die Drüsenschläuche lagen bei schmalem Zwischengewebe außerordentlich dicht. Die Epithelien, die sich mit der H. E.-Färbung leuchtend rot färbten, wiesen vorwiegend zylindrische Form auf. Stellenweise waren sie keulenförmig angeschwollen. Innerhalb eines großen Protoplasmaleibes lag ein kleiner, mäßig chromatinreicher Kern. In manchen Zellen ließen sich auch zwei Kerne erkennen. An vielen Stellen hatten sich die Epithelien vom Stroma abgelöst und lagen frei in den Tubuli. Es ließen sich ferner Partien beobachten, an denen die Adenomschläuche ganz besonders dicht aneinandergelagert waren und mit der Sudanfärbung einen ziemlich reichlichen Lipoidgehalt ihrer Zellen erkennen ließen. Durch die säulenartige Anordnung der Epithelien war diesen Gewächsbezirken eine gewisse Ähnlichkeit mit der Zona fasciculata der Nebennierenrinde und somit auch mit dem Bilde eines hypernephroiden Gewächses eigen. Verstärkt wurde dieser Eindruck noch durch die starke Lipoidspeicherung. Da ich zufällig diese zuletzt beschriebenen Stellen zuerst untersuchte, hatte ich auch zunächst, vor allem darin durch den makroskopischen Aspekt des Tumors bestärkt, irrtümlich die Diagnose: hypernephroides Gewächs gestellt.

(S. Abb.). Innerhalb des adenomatösen Gewebes fielen nun gänzlich andere Zellformationen schon durch die viel intensivere Kernfärbung auf. Es handelte sich hierbei deutlich um Krebsinseln und -stränge vom Charakter eines kleinzelligen Plattenepithelkrebses. Stellenweise war eine innige Verflechtung von Krebs- und Adenomzellen eingetreten, so daß Reihen beider Zellarten nebeneinander verlaufend erschienen. In den carcinomatösen Abschnitten war ein Zwischengewebe so gut wie gar nicht zu erkennen. Innerhalb des Adenoms war es vielfach zu ausgedehnten Blutungen gekommen, die sich teils durch das Vorhandensein unversehrter Erythrozyten als jüngeren, teils durch Ablagerungen von Blutpigment als älteren Ursprungs dokumentierten. Wie bereits oben erwähnt, war der Tumor gegen das Nierengewebe durch eine dicke fibröse Kapsel begrenzt. Auch in diese Kapsel war an vielen Stellen offensichtlich von Blutgefäßen her Krebsgewebe ein-

Nierenadenom

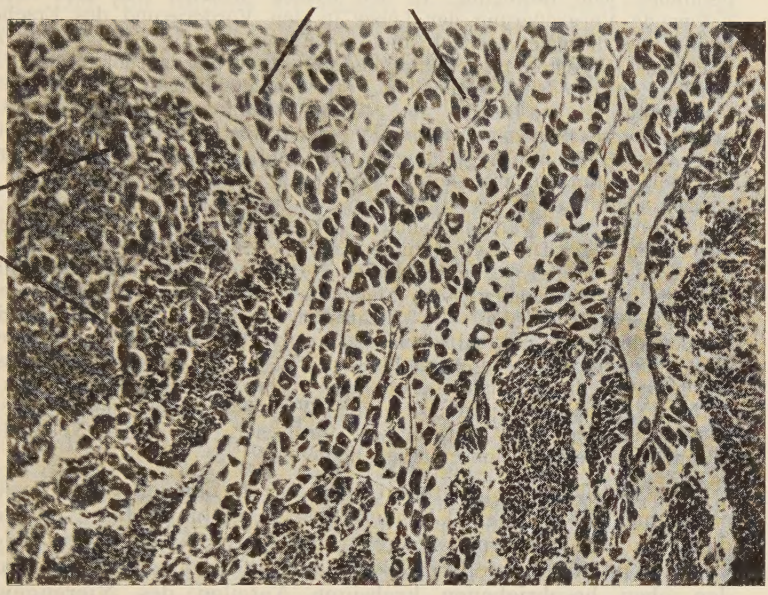

(Leitz Obj. Apochromat 16 mm, 100 fache Vergr.)

gebrochen. Während die Kapsel dem Adenom gegenüber überall eine scharfe Begrenzung zeigte, wucherten Krebsmassen deutlich über den Adenomknoten hinaus infiltrierend weiter. Das außerhalb der Tumorkapsel liegende Nierengewebe wies druckatrophische Veränderungen und auch einzelne Rundzelleninfiltrationen auf. Die Glomeruli waren vorwiegend gut erhalten.

Es handelte sich also diesem Befunde nach um einen Tumor, der zwei sich gewächsmäßig verhaltende Parenchymanteile in sich vereinigte und somit als Mischgewächs anzusehen war. Das Eigentümliche dieses Falles lag in dem Auftreten eines nicht verhornenden Plattenepithelkrebses in einem tubulären Adenom einer Niere. Diese merkwürdige Heterotopie sollte jedoch einige Zeit später eine völlig unerwartete Klärung finden, als der Tod des Patienten eintrat und die Sektion vorgenommen wurde. Es sei zunächst in kurzen Zügen der weitere klinische Verlauf geschildert:

Postoperativ blieben trotz glatter Wundheilung in der ganzen Folgezeit Temperaturen um 38,5 Grad bei hohem, schlecht gefüllten Puls bestehen. Ferner zeigte der Kranke eine auffallende Neigung zu nächtlichen, sehr

starken Schweißausbrüchen. Der Lungenbefund blieb seit der Aufnahme unverändert. Der Kranke klagte über starke Kreuzschmerzen und vermied peinlichst jede Bewegung. In den letzten Wochen trat eine ständig zunehmende Vergrößerung der Leber in den Vordergrund des Erscheinungsbildes, die druckschmerzhaft und äußerst derb war. Dies wurde auf eine von dem Nierentumor herrührende Metastasierung zurückgeführt. Nach in letzter Zeit rapide zunehmenden Verfallserscheinungen kam es am 1. X. 36 zum Exitus letalis. Bei der am 2. X. 36 vorgenommenen Sektion (S. 842/36) wurde überraschenderweise ein von einem Bronchus II. Ordnung ausgehendes, diesen mantelförmig umgebendes und stark einengendes Bronchialcarcinom gefunden, das nach der Hilusgegend zu einen die ganze Lungenwurzel ausfüllenden, derben Tumor gebildet hatte, der seinerseits fest mit den krebsig umgewandelten und erheblich vergrößerten Hiluslymphknoten verbacken war. Die Lymphknoten an der Bifurkation waren ebenfalls in derbe, fast apfelgroße, miteinander verbackene Tumoren verwandelt. Die gleichen Veränderungen, auch hier unter Vergrößerung zeigten die beiderseitigen paratrachealen, die rechtsseitigen Hals-, die supraclaviculären, periportalen, peripankreatischen, perigastrischen und in etwas geringerem Maße die paraaortalen Lymphknoten. Besonders grobknotige Metastasen durchsetzten die gesamte Leber unter enormer Vergrößerung des Organs (7150 gr). Ebenso zeigten sich die Wirbelsäule und der rechte Femur außerordentlich dicht metastatisch durchsetzt. Die linke Nebenniere war allseits von derben Tumormassen umgeben.

Die histologische Untersuchung ergab nun eine völlige Übereinstimmung der zelligen Elemente des Bronchialkrebses, der teils medullären, teils aber auch ausgesprochen scirrhösen Aufbau zeigte und vorwiegend in kleinzelliger Form auftrat, und seiner Metastasen mit den oben beschriebenen krebsigen Anteilen des Nierengewächses. Mit der sich daraus folgernden Feststellung, daß der Bronchialkrebs bei generalisierter Metastasierung auch in das gleichzeitig bestehende Nierenadenom eine Metastase setzte, hatte dieser zu Lebzeiten des Patienten manches Rätsel aufgebende Fall seine zwar unerwartete, jedoch höchst interessante und einwandfreie Erklärung gefunden. Es sei nebenher darauf hingewiesen, daß tubuläre Adenome zu den selteneren Neubildungen der Niere gehören und im allgemeinen höchstens Walnußgröße erreichen, so daß die hier beobachtete Ausdehnung des Adenoms eine Besonderheit darstellt.

Sowohl in den 21 aus dem Schrifttum zusammengestellten Fällen als auch in dem von mir beschriebenen kamen Gewächse zur Untersuchung, deren Parenchym im histologischen Bilde aus zwei sich gewächsmäßig verhaltenden Gewebsanteilen bestand. Es lag also ein Befund vor, wie er von den sogenannten Misch- und Kollisionsgewächsen her wohl bekannt ist. Erstere entstehen, wie man annimmt, aus embryonal versprengten, multipotenten Gewebskeimen oder aus einer gleichzeitigen blastomatösen Entartung verschiedenartiger Gewebe eines Mutterbodens, während letztere ihr Zustandekommen der Kollision selbständiger Gewächse verdanken, indem also beispielsweise ein im Uterus lokalisiertes Carcinom in ein ebenda vorhandenes Myom einwächst. In scharfem Gegensatz dazu ist hier vielmehr das Charakteristische, daß der eine Parenchymanteil erst se-

kundär aus verschleppten Elementen eines z. T. weit entfernt lokalisierten bösartigen Gewächses entstand, also eine echte Metastasierung statthatte. Die von solchen Metastasen befallenen Gewächse waren nach den vorliegenden Berichten fast durchweg gutartig. Ausnahmen machten nur ein Sarkom und zwei hypernephroide Gewächse. In der überwiegenden Mehrzahl handelt es sich um Tumoren der Bindesubstanzreihe, die unter zweiundzwanzig 15 mal gleich 68,2 % vertreten sind. Unter diesen wieder stellen die Myome des Uterus mit einer Beteiligung von zwölf gleich 54,5 % den Hauptanteil. Unter den übrigen finden sich noch mit einer gewissen Übereinstimmung bestimmter Eigenschaften vier Gewächse mit adenomatöser Struktur, nämlich ein Adenom der Nebenniere, zwei Hypernephrome und ein Adenom der Niere. Den Rest stellen zwei Ovarialkystome und ein Polyp der Magenschleimhaut. Aus der Zahl von 22 einschlägigen Fällen läßt sich sagen, daß die Metastasierung einer Geschwulst in eine andere zu den seltenen Ereignissen gerechnet werden muß, wenngleich sie nicht so extrem selten ist, wie manche Autoren es annahmen.

Bevor ich nun auf einige Fragen zu dieser Sonderform der Metastasierung eingehe, sei es mir gestattet, in kurzen Zügen auf die bisher über die Metastasierung bösartiger Tumoren in normale Organe und Gewebe des Körpers bekannte Erfahrungen hinzuweisen. Es ist eine durch mehrfache Beobachtungen erwiesene Tatsache, daß die Verschleppung von Gewächszellen auf dem Blut- oder Lymphweg durchaus nicht in allen Fällen die Entstehung von Tochtergewächsen im Gefolge haben muß. Ich verweise in diesem Zusammenhang auch auf den von mir angeführten, von Schaper veröffentlichten Fall, bei dem trotz massiven Einbruchs in die Blutbahn außer in dem Myom keine weitere Metastase gefunden wurde. Es steht weiterhin fest, daß bestimmte Organe und Organsysteme sehr oft, andere dagegen selten oder wenigstens seltener metastatisch befallen werden. Es muß daraus gefolgert werden, daß verschleppte Gewächszellen mancherorts besonders günstige Bedingungen für ihre Absiedlung vorfinden, während anderenorts lokale Verhältnisse bisher noch unbekannter Art sie daran hindern. Daß diese Abwehrvorrichtungen, die sich manchmal auf den ganzen Organismus erstrecken, manchmal lokal beschränkt sind, nicht immer zeitlich von Bestand sind, zeigen die Fälle, bei denen es erst nach längerer Zeit, oftmals sogar viele Jahre nach Entfernung des Primärtumors, zur sogenannten Spätmetastasierung kam. Zu Organen, die erfahrungsgemäß relativ selten von Gewächsmetastasen heimgesucht werden, gehören zum Beispiel die Milz, die Nieren, die Brustdrüsen, die Muskulatur, das Zentralnervensystem und die Haut, während andere, wie zum Beispiel die Leber, das Skelettsystem und die Ovarien, letztere sogar oft doppelseitig, ziemlich häufig befallen werden. Ein sehr maßgeblicher Faktor für die Entstehung von Metastasen ist die Blutversorgung eines Organs, insbesondere auch sein Gehalt an Kapillaren, deren Verzweigungen und enge Lumina mit ihrem Einfluß auf die Schnelligkeit der Blutströmung mehr oder weniger Gelegenheit zum Festkeilen eingeschlepp-

ter Gewächszellen geben. Daß aber eine reichliche Blutversorgung mit der durch sie in besonders starkem Maß bedingten Möglichkeit einer Gewächszelleninvasion nicht überall entscheidend ist, haben in eindrucksvoller Weise die Beobachtungen von M. B. Schmidt ergeben. Er fand nämlich, daß die Lungen mit ihrem enormen Reichtum an Gefäßen gerade in diesen eine ausgezeichnete Schutzvorrichtung besitzen, indem in den kleinen Arterien die dort hineingelangten Gewächszellen thrombotisch eingehüllt wurden und innerhalb dieser Hüllen in sehr vielen Fällen zu Grunde gingen. So war es in 43 Fällen verschiedenartiger und verschieden lokalisierter Carcinome 28 mal zur Mitbeteiligung des Lungengewebes gekommen, während sich in 15 Fällen nur krebszellhaltige Thromben bei freiem Lungenparenchym fanden. Es ist fernerhin eine Erfahrungstatsache, daß ganz bestimmte Gewächsarten sehr häufig eine Tendenz zu ausgedehnter Metastasierung zeigen, so z. B. Bronchial- und Mammacarcinome, die anderen in der Regel abgeht, zu denen z. B. Dickdarm-, Rektum- und Hautkrebse zu rechnen sein würden. In diesem Zusammenhang ist sicherlich auch die Annahme berechtigt, daß die Vitalität sowie die Fähigkeit, sich den ohne Zweifel in höherem und niederem Grade vorhandenen Abwehrvorrichtungen des Organismus und der einzelnen Organe und Gewebe gegenüber durchzusetzen, bei den Elementen der verschiedenen Gewächsarten nicht in gleichem Maße ausgeprägt sein werden. Aus dem bisher Gesagten, das natürlich nur den Anspruch erheben kann, eine sehr grobe Darstellung der gegebenen Verhältnisse zu sein, geht jedoch mit Sicherheit hervor, daß zur Entstehung einer Gewächsmetastase das Zusammenwirken einer ganzen Reihe von Faktoren, unter denen organ- und gewebsdispositionelle Gegebenheiten sowie lokale Kreislaufverhältnisse neben anderem eine entscheidende Rolle spielen, erforderlich ist. Von dieser Erkenntnis ausgehend habe ich mir in Bezug auf die Gewächsmetastasen in andere Gewächse einige Fragen vorgelegt und, soweit dies möglich war, zu beantworten versucht. Zunächst die Frage: Erscheinen Gewächse als Pflanzwahlorte von Gewächsmetastasen disponiert? Hierzu ist zu sagen, daß dies in Hinblick sowohl auf die geringe Anzahl der beobachteten Fälle als auch auf die Tatsache, daß das gleichzeitige Vorkommen mehrerer selbständiger Gewächse relativ häufig ist, nicht der Fall sein kann. Im Rahmen der im Schrifttum mitgeteilten Fälle dagegen lassen sich zwei sichere Feststellungen erheben, auf die ich im folgenden eingehen will. Die erste ist die, daß, wie schon oben erwähnt, eine Bevorzugung der Bindesubstanzgewächse als Pflanzwahlort unverkennbar ist, unter denen an weitaus erster Stelle die Uterusmyome stehen. Die von Schaper in der Veröffentlichung seines zu Beginn meiner Ausführungen angeführten Falles geäußerte Ansicht, es sei müßig und unbewiesen, das Myom etwa als locus minoris resistentiae gegenüber einer Krebszelleninvasion anzusehen, hat demnach nicht völlige Gültigkeit. Die zweite sehr wichtige Feststellung ist die, daß in allen Fällen mit Ausnahme des von Hallauer beschriebenen keine Metastasen in den die befalle-

nen Gewächse beherbergenden Organen beobachtet wurden. Leider war nicht in allen Berichten angegeben, ob sonst noch Metastasen vorhanden waren. Immerhin finden sich neben solchen mit generalisierter Metastasierung auch zwei Fälle, bei denen die in den Gewächsen lokalisierten Metastasen die einzigen waren (Schaper und Roeder). Aus all diesem geht deutlich hervor, daß unter Umständen Gewächse gegenüber bestimmtem normalen Organgewebe, in vereinzelten Fällen sogar gegenüber dem gesamten Organismus einen locus minoris resistentiae abgeben können. Da hier die gutartigen Gewächse der Bindesubstanzreihe verhältnismäßig oft einen solchen darstellten, so ergibt sich die Frage, ob dafür eine Erklärung gefunden werden kann. Dies ist meiner Ansicht nach der Fall. Schaper wollte eine geringe Neigung der Myome zum metastatischen Befallenwerden aus ihrer nur spärlichen Blutgefäßentwicklung ableiten. Nach den Ergebnissen der Untersuchungen über die Blutgefäßversorgung der Myome aber ist diese Ansicht nicht haltbar. Bardon fand nämlich nach Injektionen an Scheibenschnitten eine sehr verzweigte und reichliche Gefäßversorgung der peripheren Schichten, dagegen die zentralen Abschnitte nur von einer Endarterie versorgt. Nach den Beobachtungen von Sampson wiesen alle Myome von einiger Größe eine reichlichere arterielle Blutzufuhr auf als das Myometrium. Daß aber eine reichliche und sehr verzweigte Gefäßversorgung eine gute Gelegenheit der Gewächszelleneinschleppung sowie der Festkeilung gewährleistet, liegt auf der Hand. Nicht ohne Belang erscheint es mir ferner, daß Bindesubstanzgewächse zu Kreislaufstörungen disponiert sind. Dies trifft in ganz besonderem Maße für die hier in der Hauptsache in Betracht kommenden Myome infolge der ihnen eigentümlichen Gefäßversorgung zu. Da nämlich die zuführenden Gefäße bei ihrem Eintritt in das Gewächs, ebenso die abführenden bei ihrem Austritt aus demselben eine Strecke parallel verlaufen, ist durch Kompression dieses Bezirkes, die im einfachsten Fall schon durch Größenzunahme bedingt sein kann, sehr leicht die Möglichkeit einer Blutumlaufsstörung gegeben. Diese hat bei leichteren Graden Stase, Thrombose, Blutungen per diapedesin und vor allem oedematöse Durchtränkung des Gewebes, bei schwereren nekrotischen Gewebszerfall zur Folge. Dadurch werden, wie ich annehme, weitere günstige Bedingungen erfüllt. Dem infiltrativen Wachstum wird dadurch Vorschub geleistet, daß die Flüssigkeitsansammlung die an sich derb verfilzten Myom- bzw. Fibromfasern auseinanderdrängt und so den eingeschleppten Gewächszellen ein müheloses Eindringen ermöglicht. Weiterhin sehe ich in der immer etwas eiweißhaltigen Oedemflüssigkeit einen guten Nährboden für die wuchernden Gewächszellen. Ich stütze mich bei dieser Ansicht auf eine Beobachtung von Bennecke, der bei Pleurametastasen eines Cardiakrebses in einem Pleuraerguß reichlich cysticerkenartige Blasen freischwimmend fand, die sich aus Krebsgewebe zusammengesetzt erwiesen. Ebenso ergeben sich ganz sicher bei Gewebseinschmelzungen, die in Myomen sehr oft statthaben, aus den gleichen Gründen gute Absiedlungsbedingungen. Was die hyper-

nephroiden Gewächse, das Nebennierenadenom und das von mir beschriebene Adenom der Niere angeht, so sind auch hier durch sehr reichliche Blutgefäßversorgung sowie durch das Vorhandensein größerer Blutungsherde die Faktoren der Invasion und des guten Nährbodens gegeben, letzterer auch bei den Ovarialkystomen durch die eiweißhaltige Cystenflüssigkeit. Die Frage, ob eine bestimmte Art bösartiger Gewächse bei ihrer Metastasierung gleichzeitig vorhandene andere Gewächse überhaupt oder auch unter diesen wieder bestimmte bevorzugt, muß in Hinblick auf die außerordentlich bunte Reihe der beschriebenen Primärgewächse verneint werden.

Zusammenfassung.

Es wurden 21 Fälle von Metastasen der verschiedenartigsten bösartigen Gewächse in gleichzeitig vorhandene andere, fast durchweg gutartige aus der Literatur zusammengestellt. Dieser Zusammenstellung wurde die Beschreibung eines Falles angefügt, bei dem ein tubuläres Adenom der Niere von einem Bronchialkrebs als Metastasenpflanzort unter anderen gewählt wurde. Von den über die Metastasierung bösartiger Tumoren in normale Gewebe und Organe her bekannten Gesichtspunkten ausgehend, wurden einige Fragen dieser Sonderform der Metastasierung aufgeworfen und zu beantworten versucht. Die Frage, ob Gewächse als Metastasenpflanzwahlorte bösartiger Tumoren in besonderem Maße disponiert erscheinen, mußte in Hinsicht auf die geringe Anzahl der beobachteten Fälle verneint werden. Es ließ sich feststellen, daß eine relative Disposition zum metastatischen Befallenwerden gegenüber normalen Organen und Geweben des Körpers in den hier angeführten Fällen bestanden haben mußte. Es ergab sich weiterhin, daß im Rahmen der im Schrifttum veröffentlichten Fälle die gutartigen Gewächse der Bindesubstanzreihe, unter ihnen in erster Linie die Uterusmyome, am häufigsten als Pflanzorte gewählt wurden. Es wurde versucht, diese Tatsache aus Kreislaufverhältnissen sowie aus der Neigung dieser Gewächse zu gewissen pathologischen Veränderungen zu erklären. Die Frage, ob eine bestimmte Art bösartiger Gewächse in gleichzeitig vorhandene andere Gewächse überhaupt oder in bestimmte von solchen zu metastasieren pflegen, mußte mit Rücksicht auf die Mannigfaltigkeit der beschriebenen Primärtumoren verneint werden.

Literaturverzeichnis.

Bardon: zit. n. Robert Meyer, Die pathologische Anatomie der Gebärmutter, Henke-Lubarsch, Handbuch der spez. Pathol. u. Histol., Bd. VII.

Bender u. Lardennois: zit. nach Metzger, Zeitschr. f. Krebsforsch. Bd. XXIII, S. 229, 1926.

Benecke: Dtsch. Arch. f. klin. Med. Bd. DXIV, S. 5237.

Berent: zit. nach Roeder, Berlin. klin. Wochenschr., 45, Nr. 5 (1908).

Borrmann: Verh. dtsch. path. Ges. Breslau 1904.

Borst: Lehrbuch 1902, Bd. I, S. 58.

Borst u. Aschoff: Lehrbuch 1928, Bd. I, S. 692.

Davidsohn: Verh. dtsch. path. Ges. Breslau 1904.

Glaser: Zentralbl. f. allg. Pathol. u. pathol. Anat. 1909, Bd. XX, S. 580.

Gläser: zit. nach Metzger, Zeitschr. f. Krebsforsch., Bd. XXIII, S. 229, 1926.

Hallauer: Dtsch. med. Wochenschr. 1908, Nr. 50.

Lubarsch u. Lubarsch-Ostertag: Ergebn. der allg. Pathol. und pathol. Anat., 1. Jahrg. II, S. 136.

Lubarsch und Fahr, Henke-Lubarsch: Handbuch der spez. Pathol. u. Histol., Bd. VI, S. 597.

Meyer, Henke-Lubarsch: Handbuch der spez. Pathol. u. Histol., Bd. VII, S. 236 u. S. 247.

Roeder: Berlin. klin. Wochenschr., 45, Nr. 5 (1908).

Sampson: ref. Zentralbl. f. Gyn. 1911, S. 1647.

Schaper: Virchows Arch. 129, 61 (1892).

Schmorl: Verh. dtsch. path. Ges. Breslau 1904.

— Zentralbl. f. Gyn. 30, Nr. 32, S. 916.

Singer: Mschr. f. Geburtsh. 66, H. 4/5, S. 235 (1924).

Ulesco-Stroganowa: Arch. f. Gyn., Bd. CXXIV, 1925.

Lebenslauf.

Ich, Hans-Werner Voigt, wurde am 24. Februar 1911 in Dessau als Sohn des Kaufmanns Gottlieb Voigt und seiner Ehefrau Alice, geb. Otte geboren. Ostern 1917 kam ich auf die Herzogliche Vorschule des Fridericianums zu Dessau, die ich nach 3-jährigem Besuch verließ, um auf das Realgymnasium der gleichen Anstalt überzugehen. In Quinta ging ich auf das Gymnasium über, an dem ich Ostern 1930 meine Reifeprüfung bestand. Im darauf folgenden Sommersemester begann ich mein medizinisches Studium in Halle, wo ich meine gesamte Studienzeit, insgesamt 13 Semester, verbrachte. Im Frühjahr 1934 bestand ich meine ärztliche Vorprüfung und im Frühjahr 1937 meine ärztliche Prüfung. Vom 12. Juli 1937 bis 1. Februar 1938 war ich als Medizinalpraktikant am Pathologischen Institut der Martin-Luther-Universität zu Halle, im Anschluß daran bis jetzt in der Medizinischen Klinik tätig. Am 2. April 1938 verheiratete ich mich mit der Tochter des Studienrates Dr. phil. Wilhelm Schäfer und seiner Ehefrau Dora geb. Stümpfel aus Halle.

Meine Lehrer während meiner vorklinischen und klinischen Semester waren: Abderhalden, Hett, Hoffmann, Klatt, Stieve, Troll, Vorländer,

Brugsch, Eckardt-Möbius, Geßner, Göbel, Grouven, Grund, Hauptmann, Klausen, Kochmann, Mair, Nürnberger, Pönitz, Schmidt, Voelker, Walcher, Wätjen.

Zum Schluß ist es mir ein aufrichtiges Bedürfnis, Herrn Professor Dr. Wätjen für die Anregung zu dieser Arbeit sowie für die freundliche Unterstützung meinen Dank auszusprechen.